開放骨折

救急部　整形外科

救急整形　手術件数

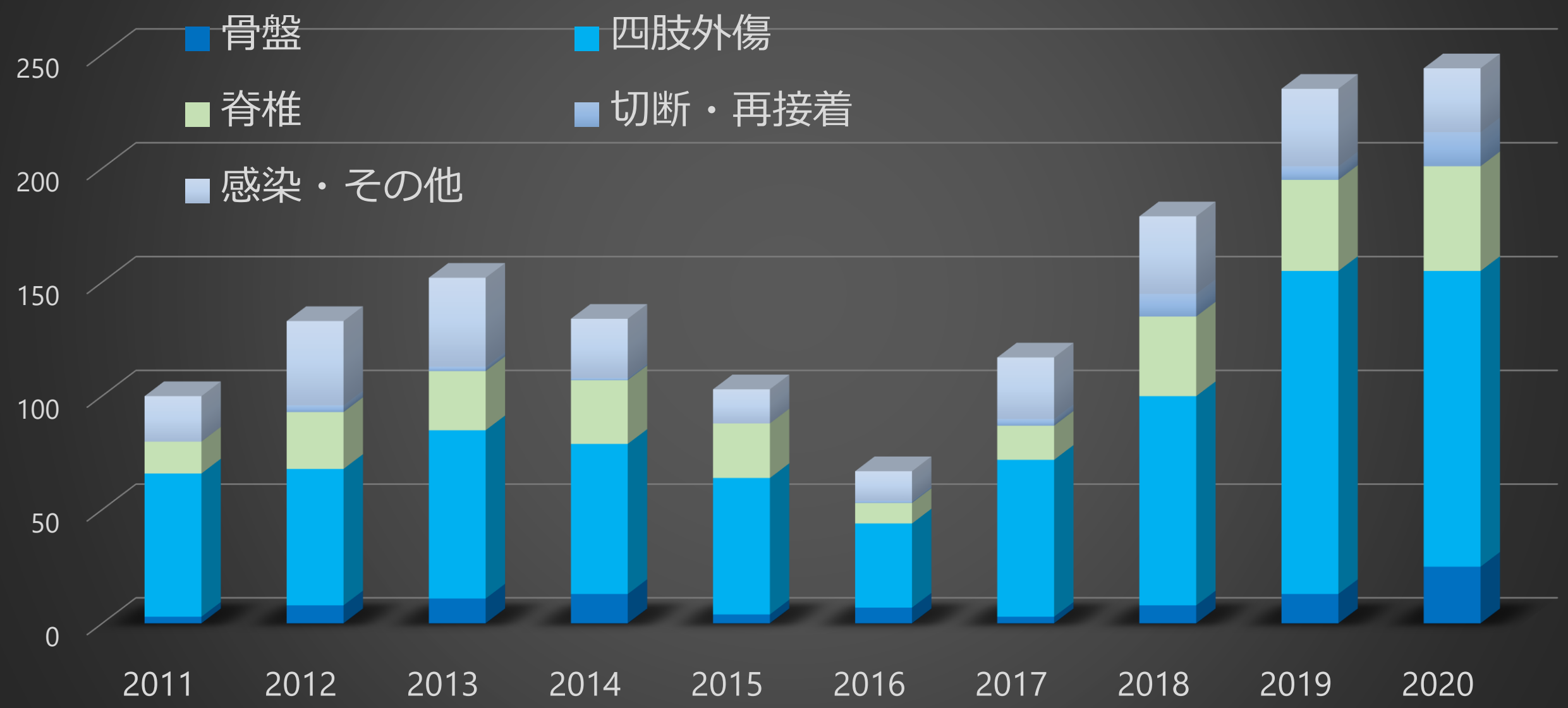
骨盤
四肢外傷
脊椎
切断・再接着
感染・その他
250
200
150
100
50
0
2011
2012
2013
2014
2015
2016
2017
2018
2019
2020

開放骨折

骨折部が体外に開放されている状態

開放骨折が来たら、、

◆ ER到着15分以内に抗生剤投与（CEZ2g）

Gastiloⅲでは+アミノグリコシド（アミカシン、ゲンタシン）

◆レントゲン撮影

◆ 洗浄、デブリードマン、創外固定の準備

Gustilo-Anderson分類

Anglen JO, et al. J Am Acad Orthop Surg. 2001

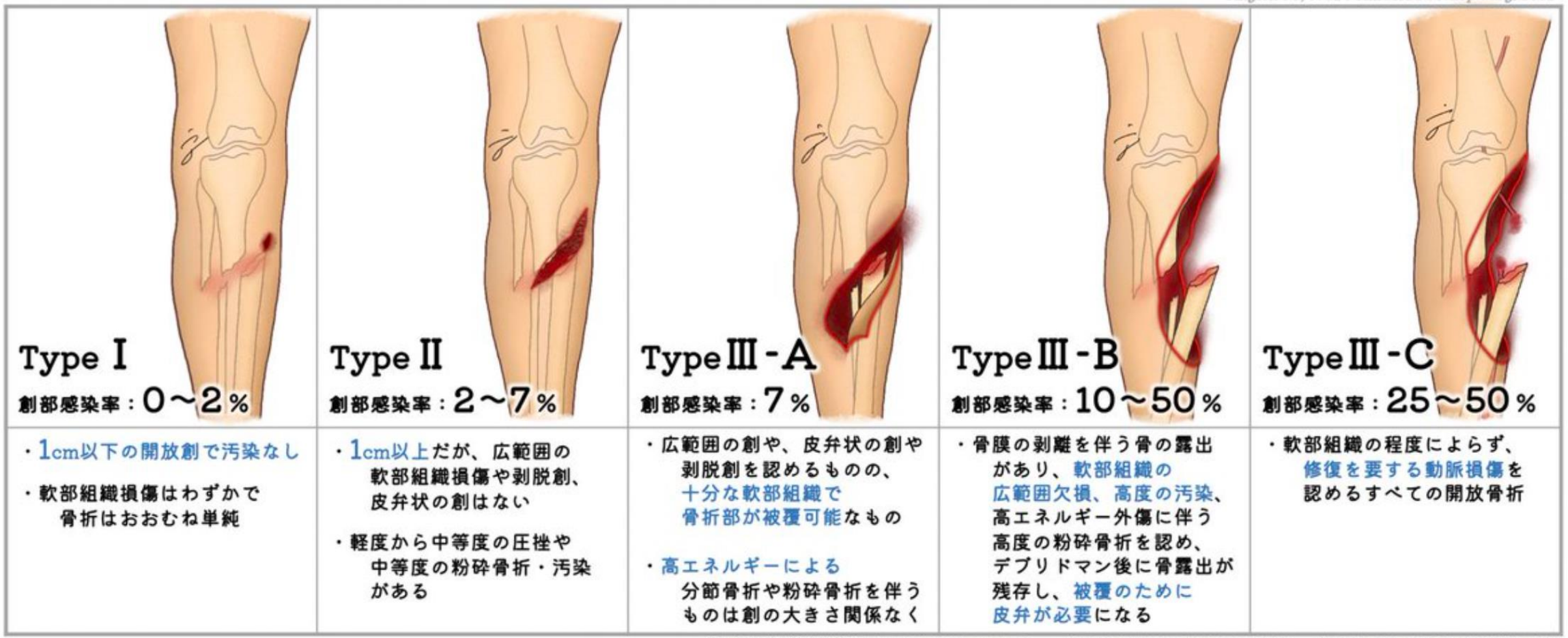

図：標準整形外科学 第14版（医学書院）2019 より引用改変　Gustilo, RB, et al. J Trauma. 1984　Halawi, MJ, et al. Orthopedics. 2015

3. 開放骨折

- ジュネーブ大学
- 1492例　開放骨折
- 80.5%　下肢

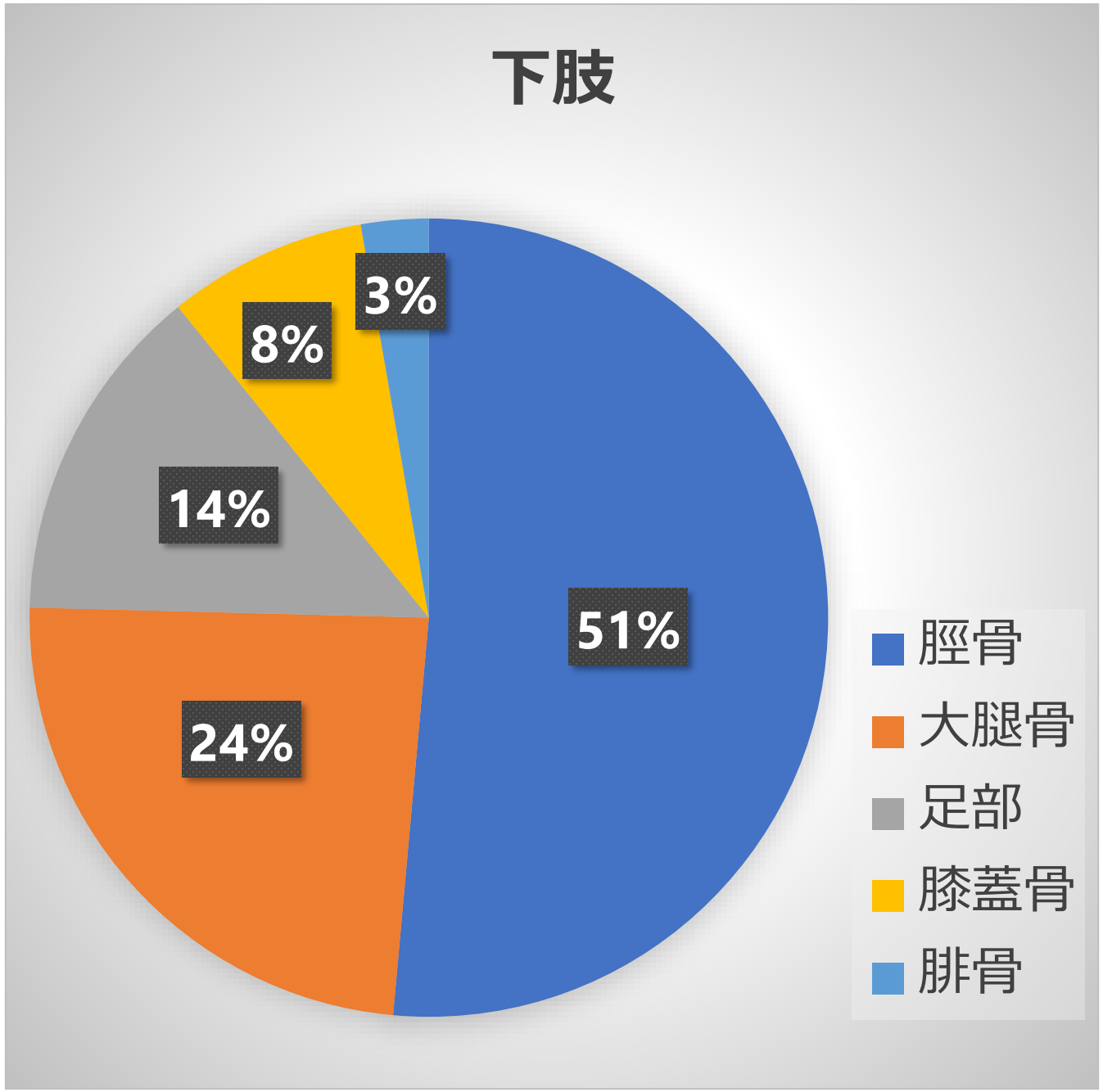

Dunkel N ,Bone Joint J Br2013

486人　10年間

	Infection	Nonunion	Amputation
Ⅰ	1	6	0
Ⅱ	8	7	0
Ⅲa	14	11	1
Ⅲb	**30**	**26**	**7**
Ⅲc	**62**	**25**	**12**

Thakore RV.Eur J Trauma Emerg Surg 2017

海洋・土壌汚染は

感染リスク大

- GustiloⅢC　25-50%が感染
- 下肢は上肢に比べて側副血行路が少ない

創外固定の適応

- 開放骨折
- 転位の大きな膝関節・足関節の骨折

創外固定

一時的創外固定骨折治療術

（保険点数は約30000点）

創外固定の利点

1. 骨折部の安定化
2. 早期に腫脹が改善する
3. 管理しやすい

水疱

I

83歳女性　転倒
左大腿骨骨幹部開放骨折
Gustilo Ⅰ

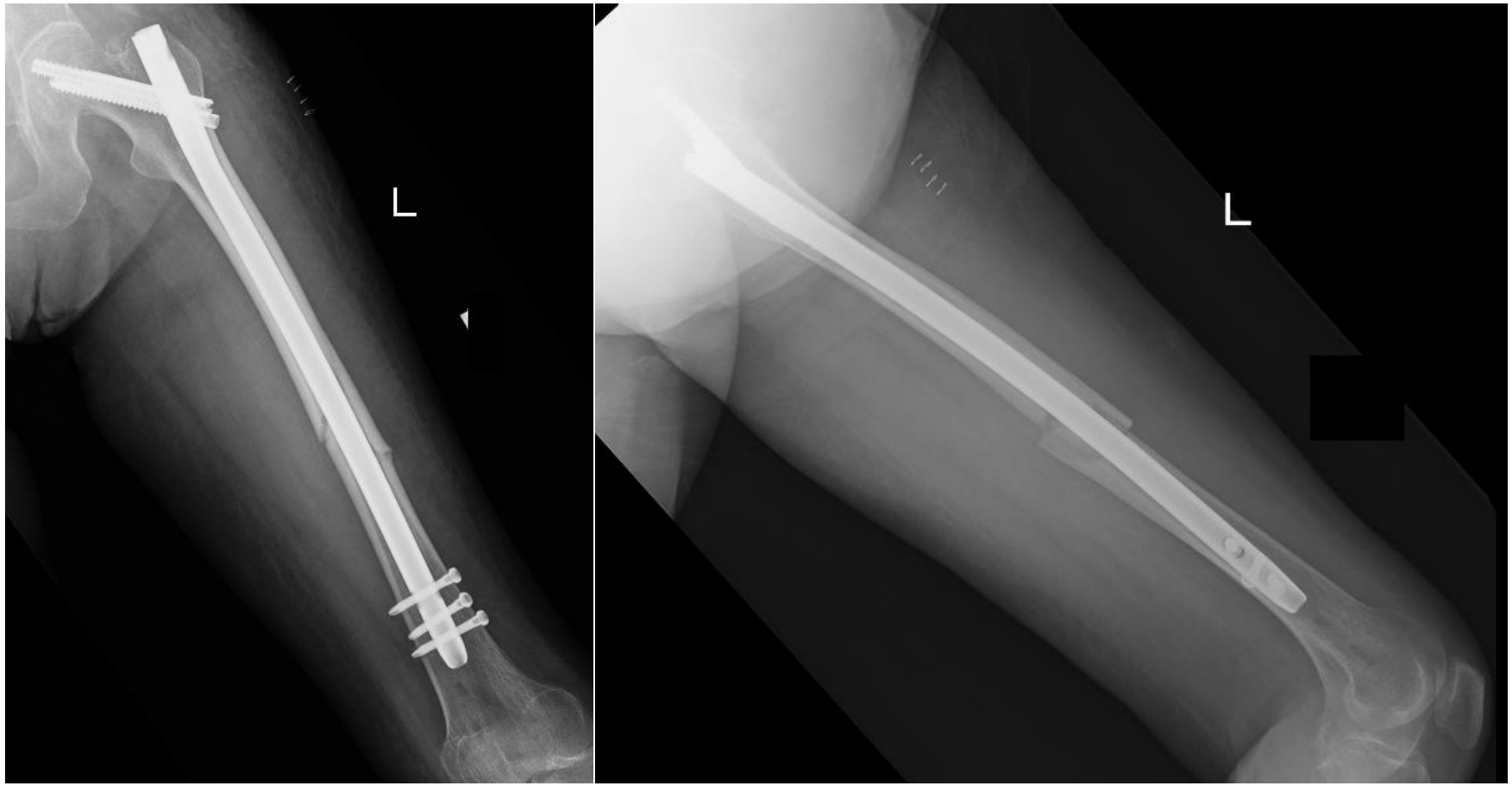
L
L

II

52歳男性

金属研磨の仕事中にステンレスが

前腕に落下した

右橈骨骨幹部開放骨折

Gustilo Ⅱ

R
100

受傷後６日

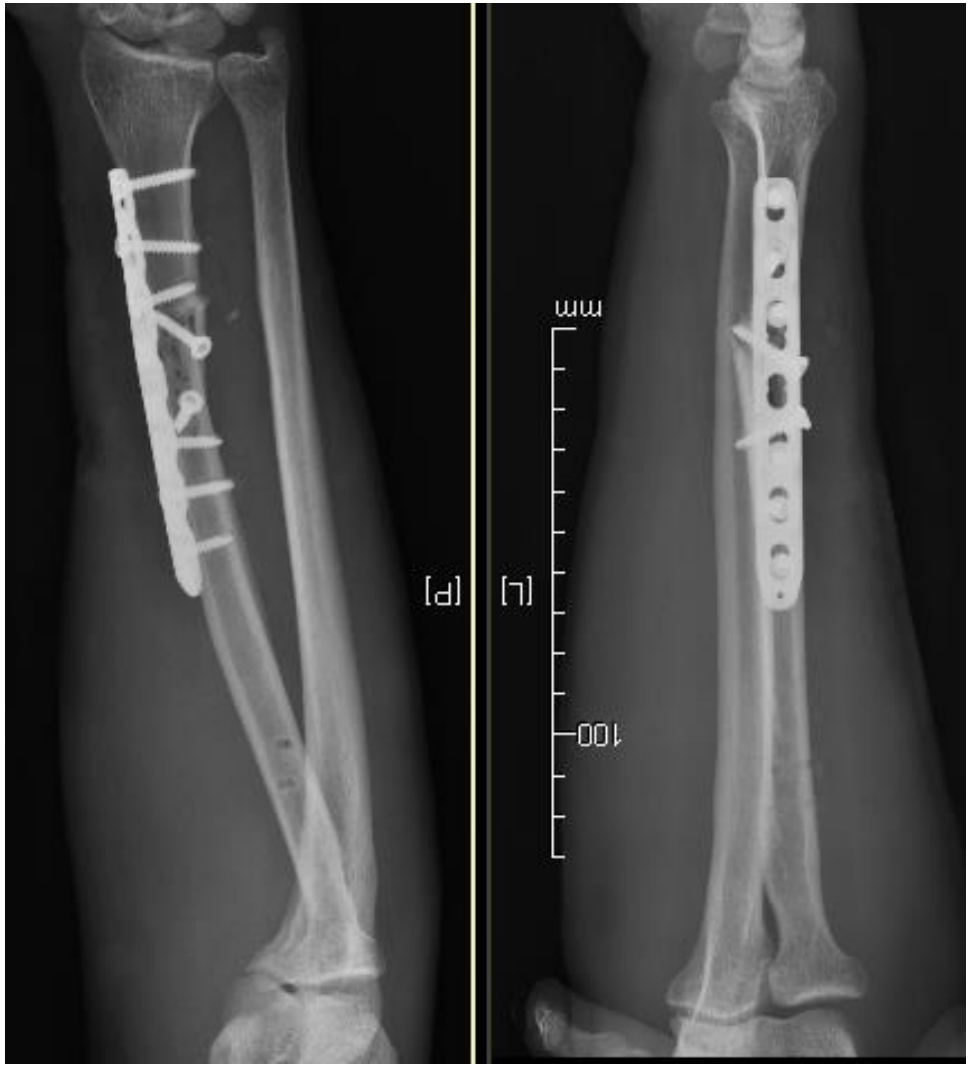

Шa

65歳男性

交通事故

右脛骨遠位端開放骨折

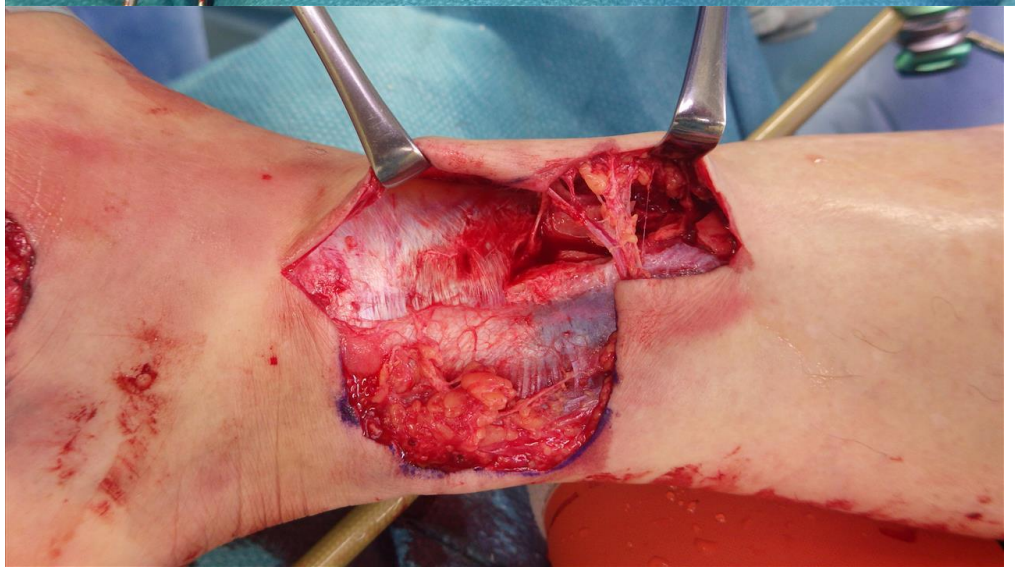

9d

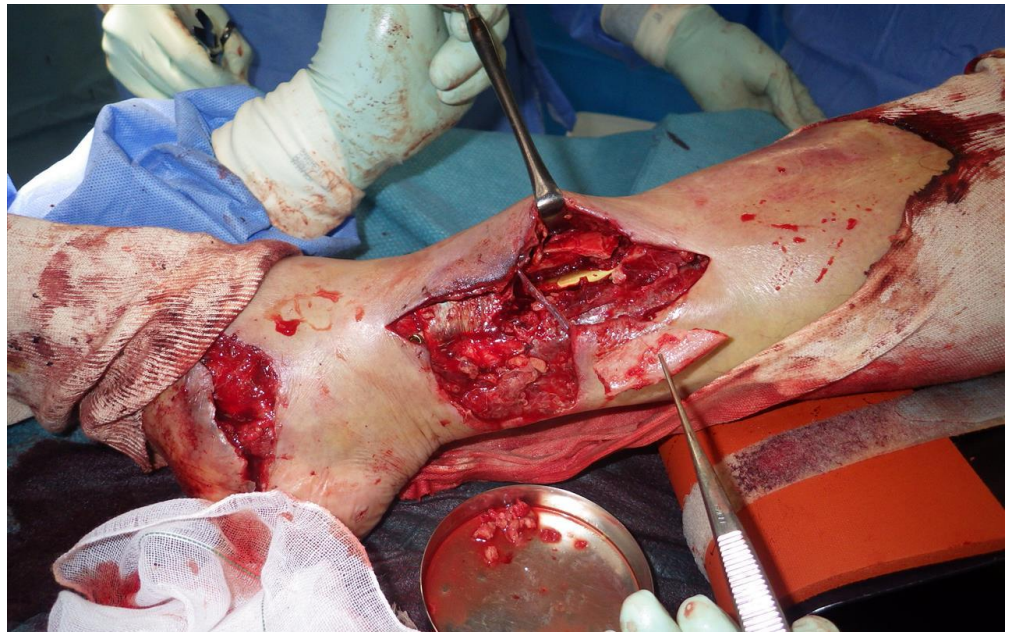

Шb

形成外科とのコラボレーション

特に重度四肢外傷など

血管吻合を必要とする症例

82歳男性
交通事故
外傷ショック

大腿骨

32A2

下腿

42B3c , 4F2Bb

大腿骨は即時内固定、下腿は創外固定の方針とした

Day 0

デブリドマン、創外固定、CLAP留置

	損傷評価	治療
骨	42B3c , 4F2Bb	創外固定 ➡ Nail
血管	前脛骨動脈　損傷 後脛骨動脈　正常	静脈移植を考慮したが、 麻酔科よりstopがかかった
神経	深腓骨神経　確認せず	
筋	ヒラメ筋　部分損傷	放置
皮膚	右下腿内側 φ10×6cm皮膚欠損	NPWT ➡ free flap

Day 6

Fix and Flap

左前外側大腿皮弁
（形成外科Dr）

- デザイン　　23×7㎝
- レシピエント：後脛骨動脈
  Artery 1本　　端側吻合
  Vein　2本　　端々吻合　（伴走静脈）

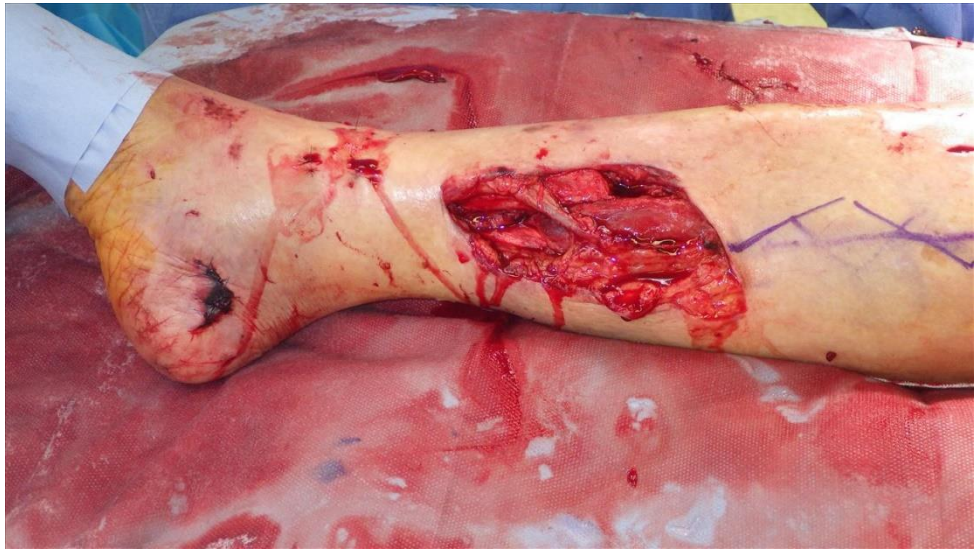

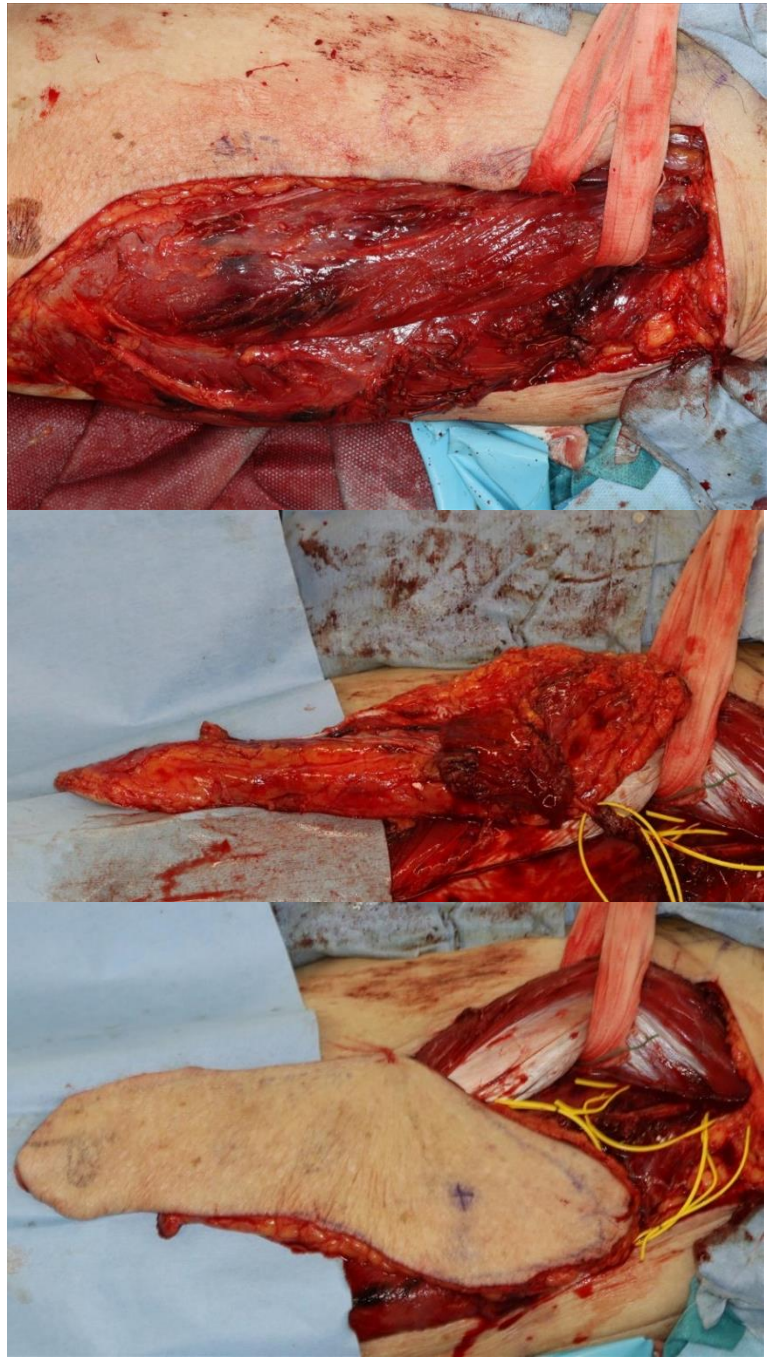

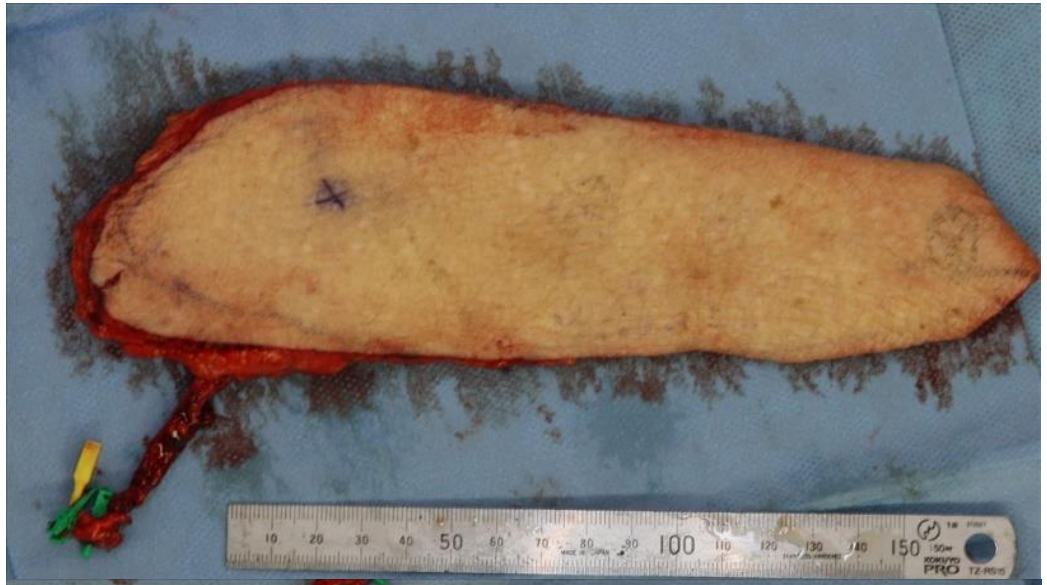

ШС

32歳　男性

ジェットスキーを牽引するワイヤーに左足を絞扼され、左足関節レベルで不全切断となった。
ドクターヘリ要請

既往歴：なし

M
Day0　再接着＋骨接合、足関節固定

M

健側

	損傷評価	治療
骨	腓骨遠位端	Plate
血管	TA,fibla　損傷 TP：血栓	TA,TP　静脈移植
神経	脛骨神経　正常	
筋	長趾伸筋　筋体損傷	放置
皮膚	右足関節内側 φ10×6cm皮膚欠損	人工真皮 ➡ free flap

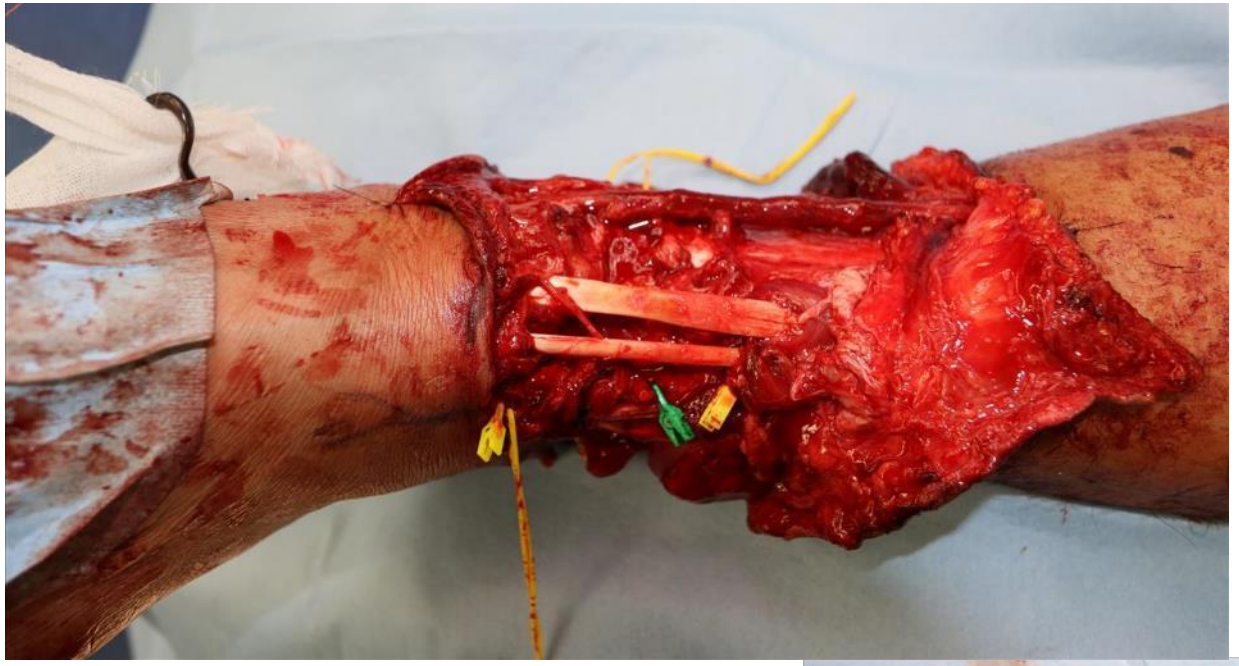

M

Day3

DIEP（深下腹壁動脈穿通枝皮弁）

レシピエントはTA

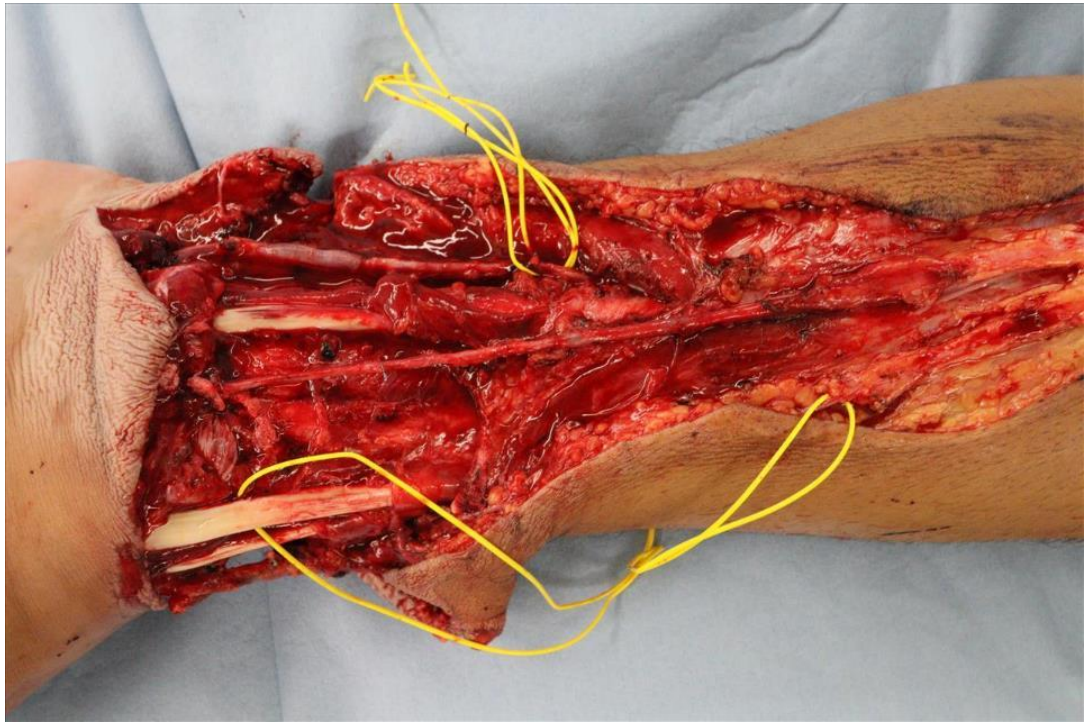

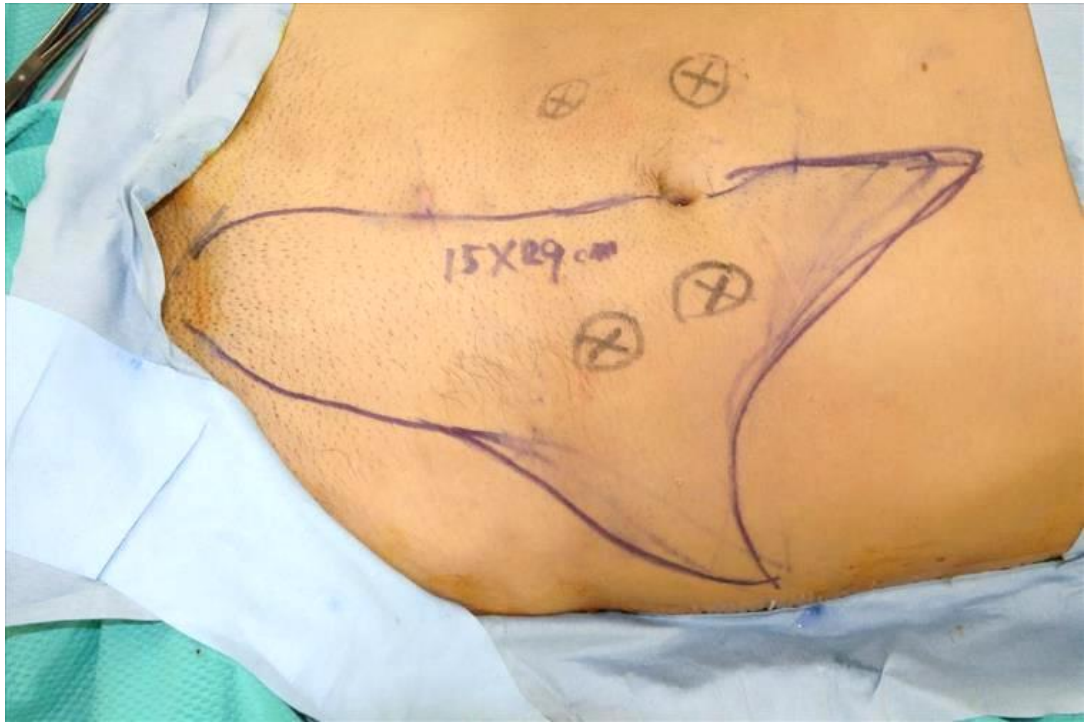
15X29 cm

ME-71 Surgical Skin Marker

ME-71 Surgical Skin Marker

海洋汚染であるため、血管吻合部を避けて後外側にisapを留置

最後に

1. 15分以内に抗生剤投与
2. Gustilo分類を理解しよう
3. 早期に被覆することで感染の発生を軽減させる