

敗血症の身体観察

Vital sign: 頻呼吸、意識レベル低下 (qSOFA)

循環不全・プレショックの予兆

- 口腔内粘膜の乾燥
- 頸静脈の虚脱
- Capillary refiling timeの延長
- **網状皮斑(膝)**

膝を診る

85歳 女性

尿路感染症

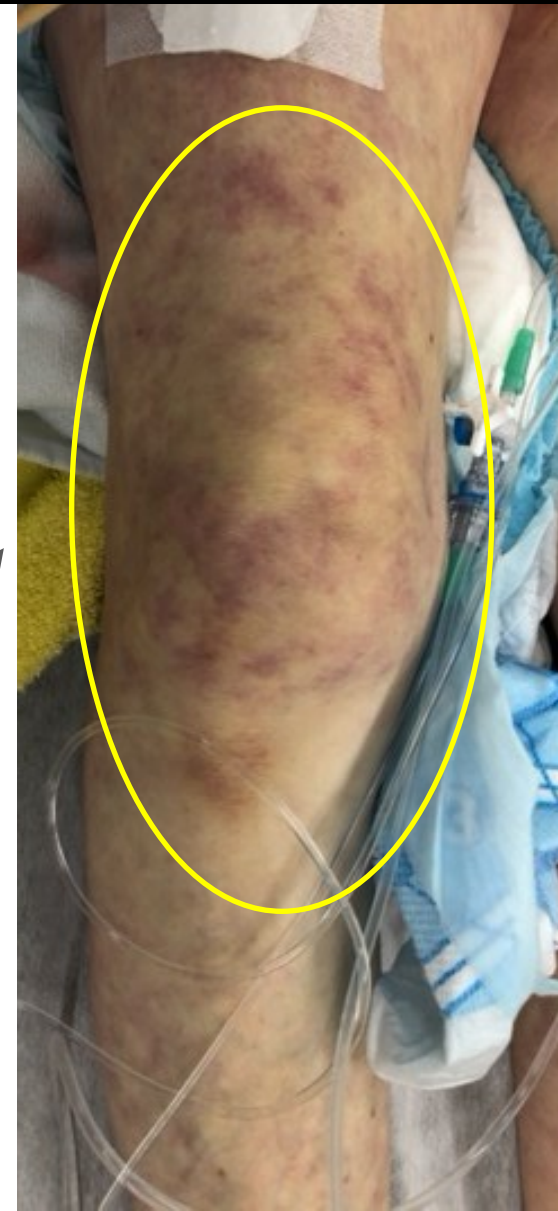敗血症後24時間後に当院に転送

来院時：ショック遷延

(ノルアド・バゾプレッシン持続)

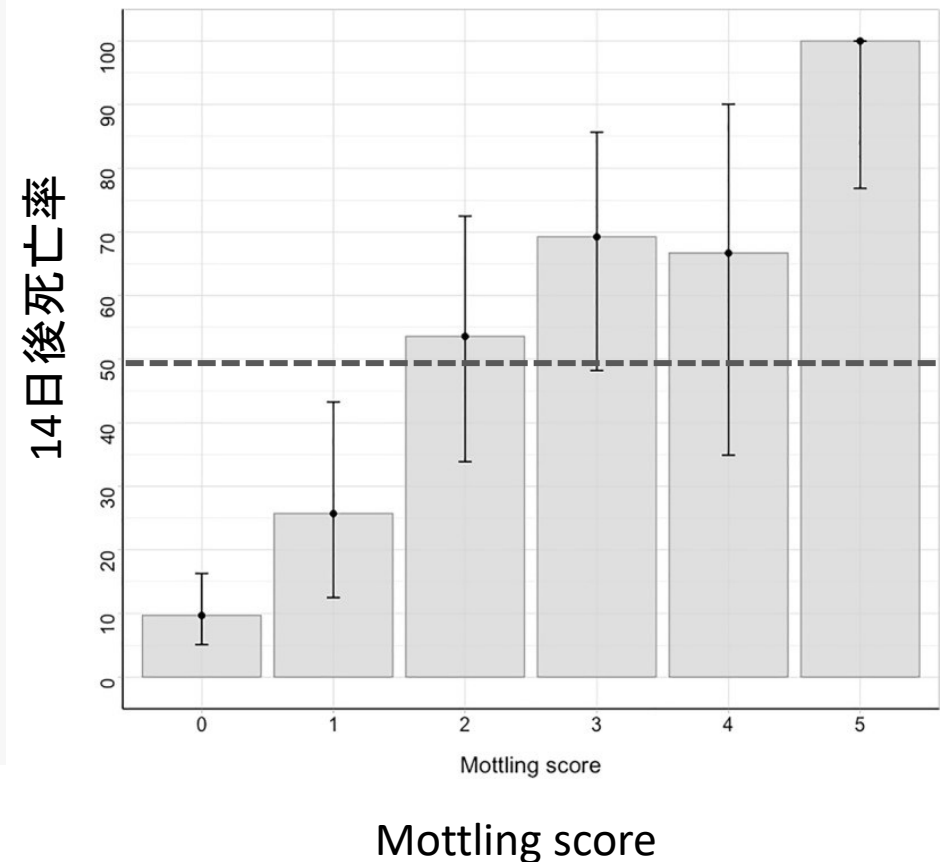
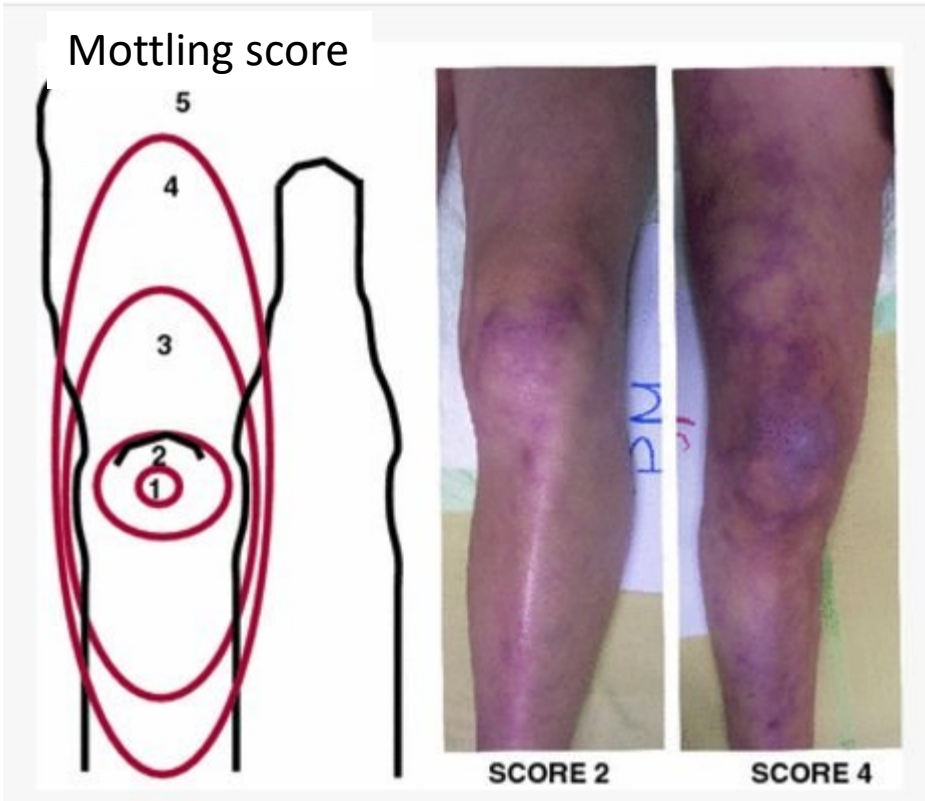
斑状皮斑 mottling
＝循環不全の指標

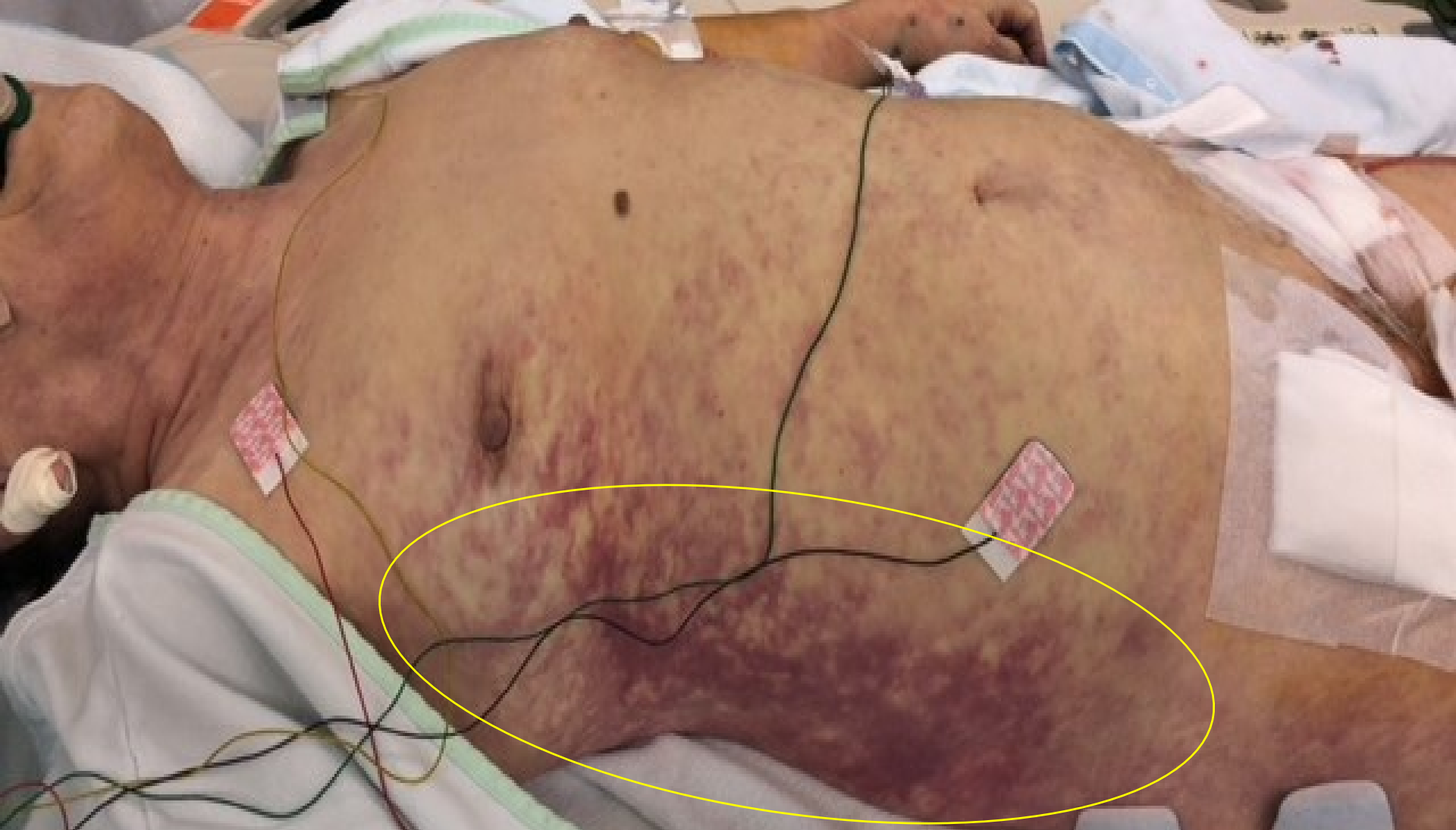最も犠牲にさらされる
場所を診る



Mottling scoreは死亡率を予測する

Score2 以上で、死亡率50%以上





Mottling score: Grade 5

⇒ICU入室後 day1で死亡