

レクチャーノート

2023年12月1日（金）

救急・集中治療科

井上 茂亮



講義内容

多発外傷におけるCT読影

- **FACT**
- 実症例演習

外傷診療における3段階CT読影（例）

第1段階（FACT）

vitalに直結するヤバイ所見をスクリーニング

第2段階

それ以外の所見をスクリーニング
血腫・extravasation（造影CT）
Free air・頸椎・顔面骨折など

第3段階

念には念を。放射線診断医への読影依頼

講義内容

多発外傷におけるCT読影

- FACT
- 実症例演習

第1段階

FACT: Focused assessment with CT for trauma

Window

① 緊急開頭術が必要の有無

② 大動脈の弓部から峡部で
大動脈損傷の有無、縦隔血腫の有無

③ 肺底部で
広範な肺挫傷、血気胸、心のう血腫
の有無を確認

④ 横隔膜から骨盤腔まで一気にみて
モリソン窩、脾腎境界、膀胱直腸窩に腹
腔内出血の有無を確認

⑤ 骨盤骨折や後腹膜出血の有無を
確認しながら頭側へ移動

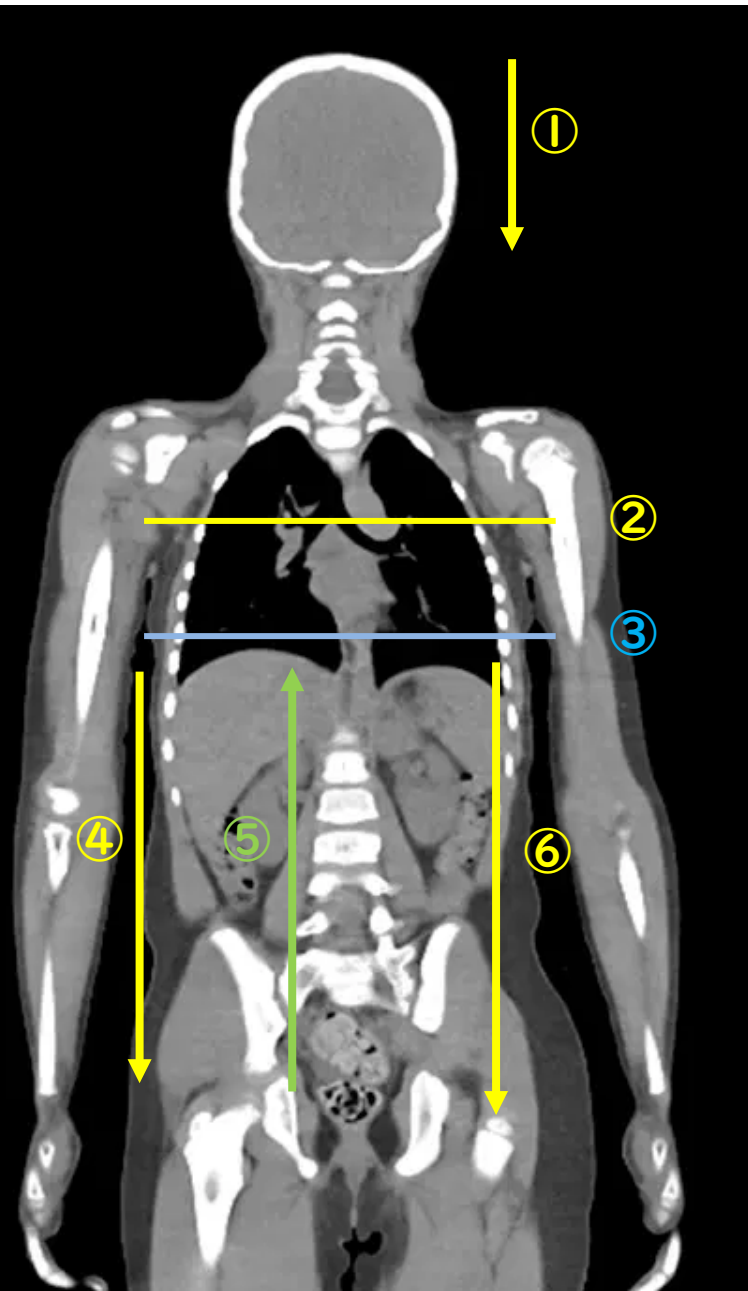
⑥ 実質臓器(肝/脾/膵/腎)損傷、
腸間膜内血腫の有無を確認しながら
尾側へ移動

肺野条件

戻す

骨条件

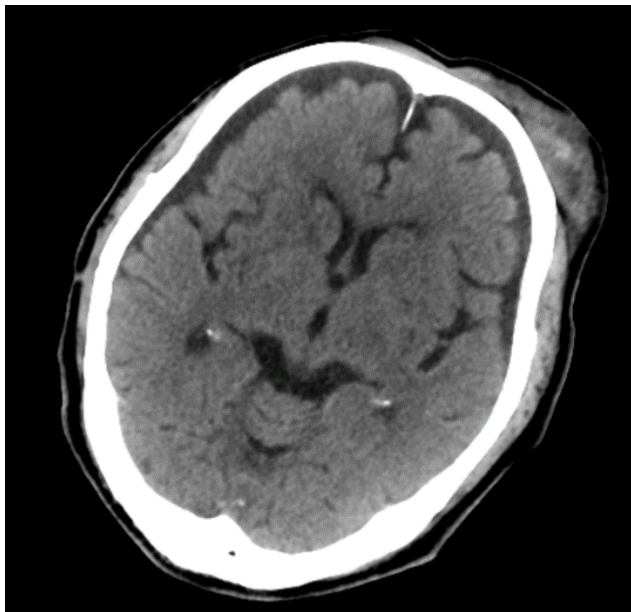
戻す



症例 I

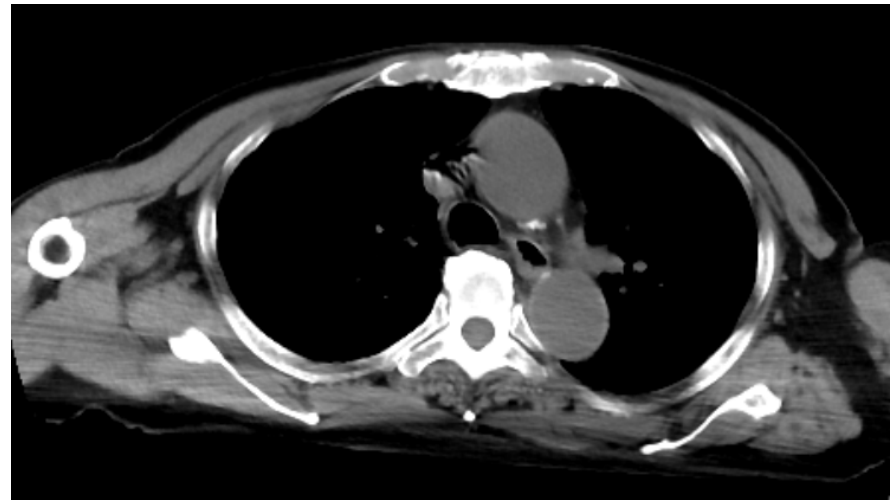
80y.o M

① 頭部



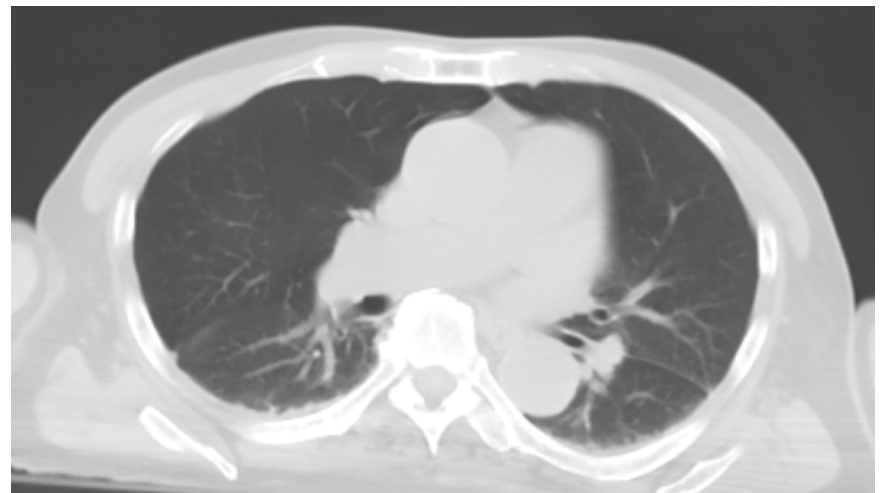
緊急開頭の必要なし

② 大動脈・縦隔



大動脈損傷・縦隔血腫なし

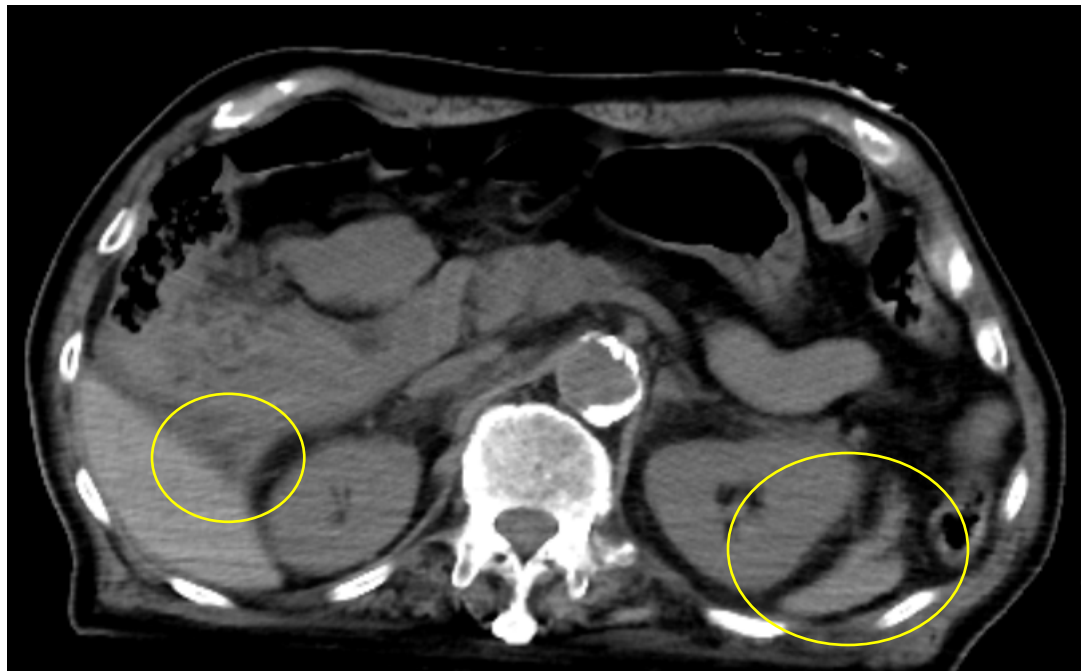
③ 肺



広範な肺挫傷・血胸・気胸なし

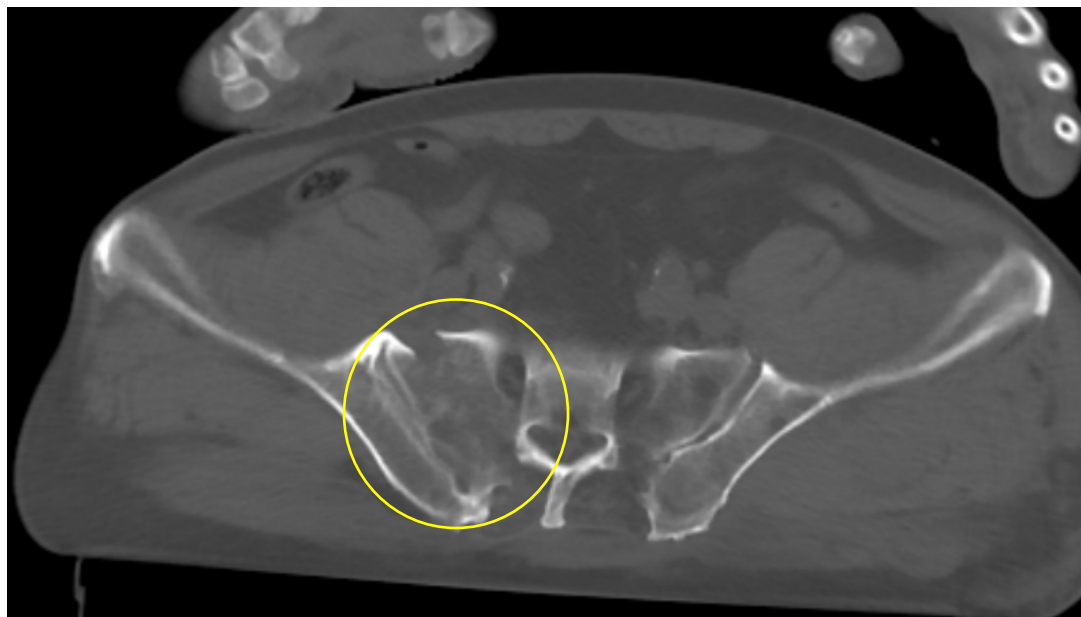
④腹水

モリソン窩
左傍結腸溝に腹水

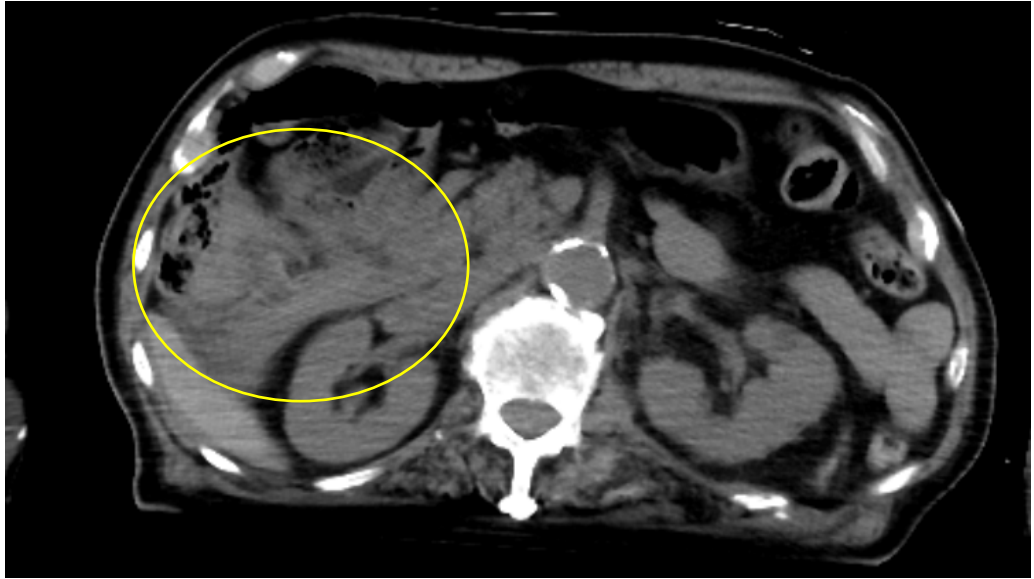


⑤骨盤骨折など

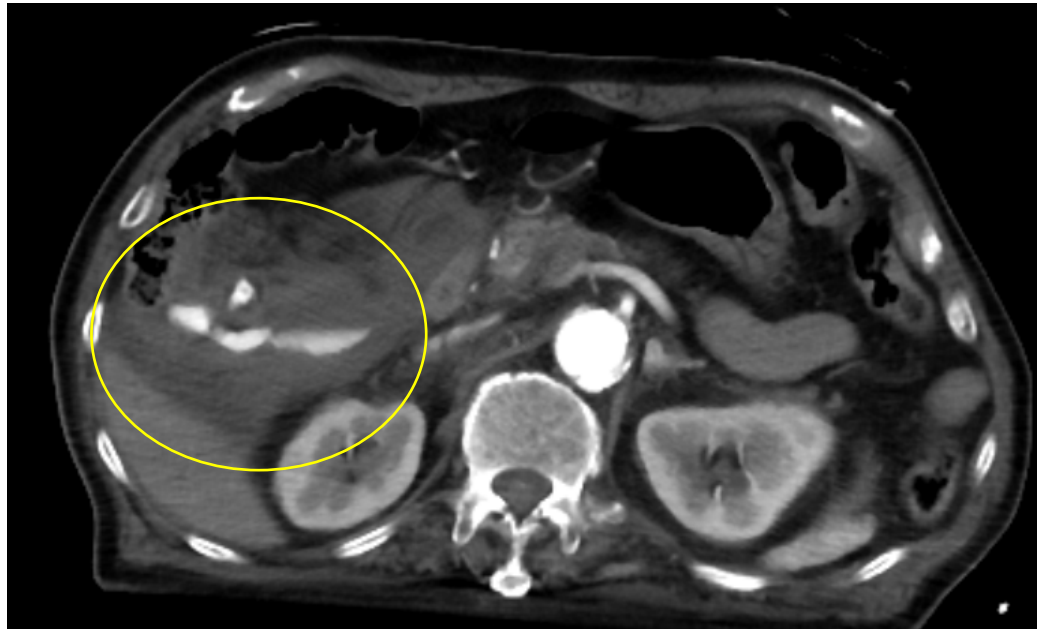
右仙骨に骨折



⑥実質臓器損傷
腸間膜内血腫



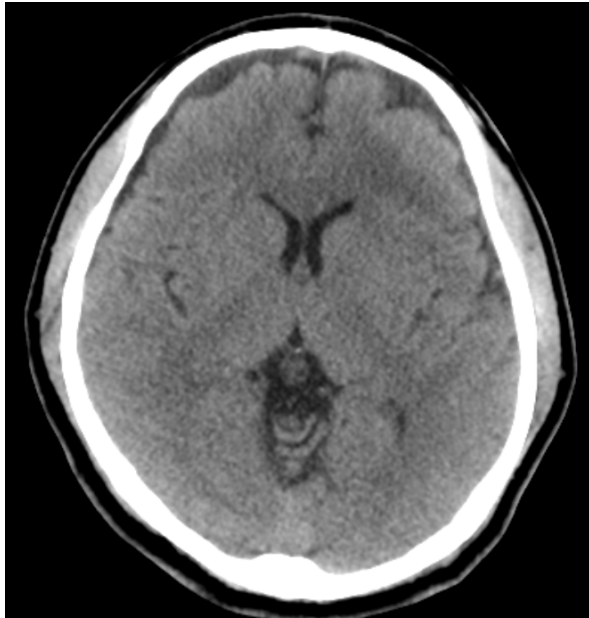
造影CTで
extravasationを伴う
腸間膜内血腫あり



症例2

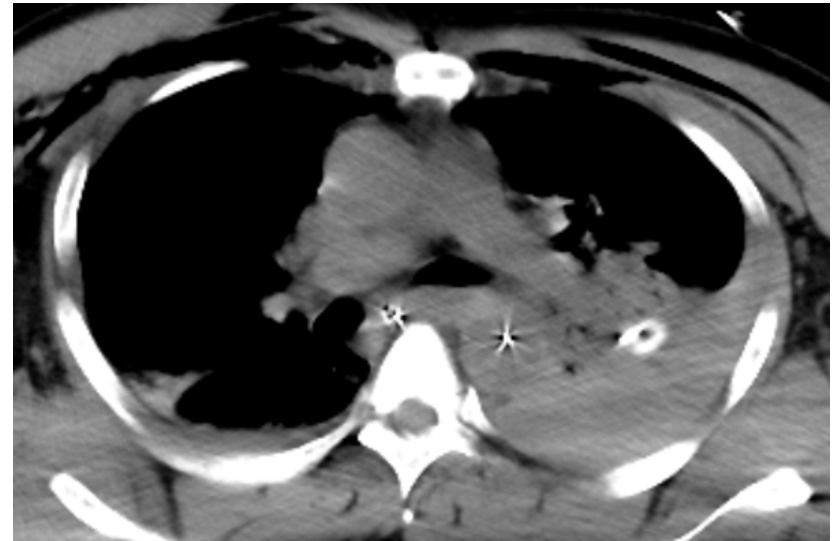
43y.o M

①頭部



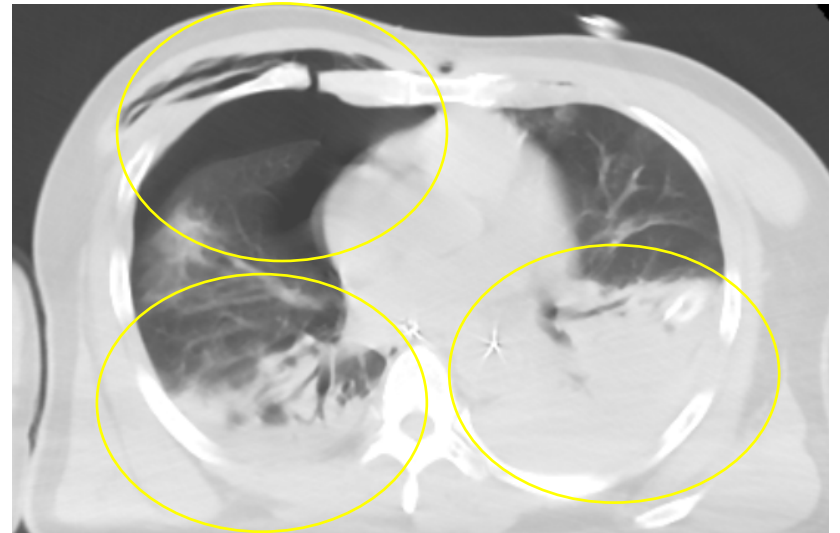
緊急開頭の必要なし

②大動脈・縦隔



大動脈損傷・縦隔血腫なし

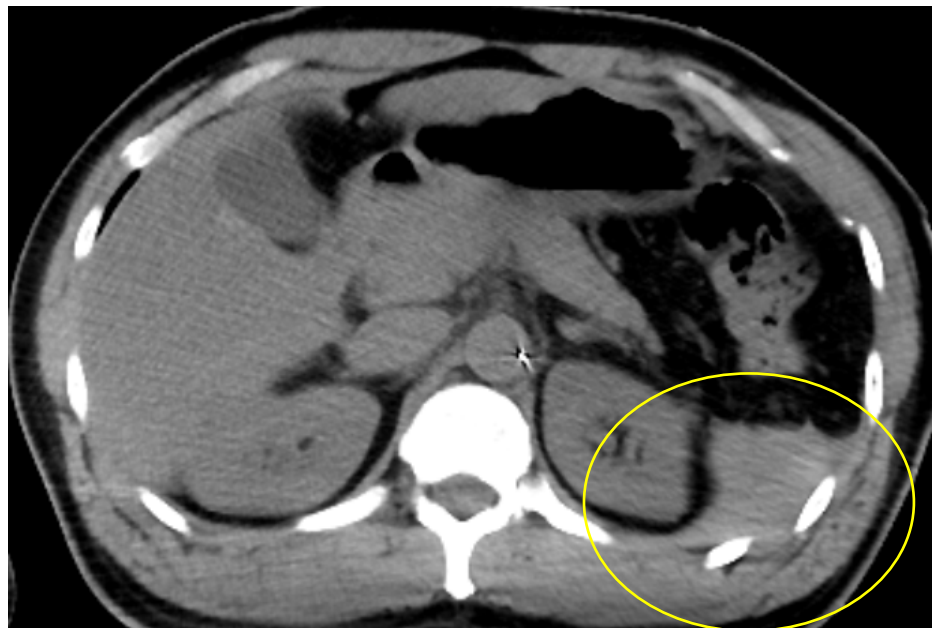
③肺



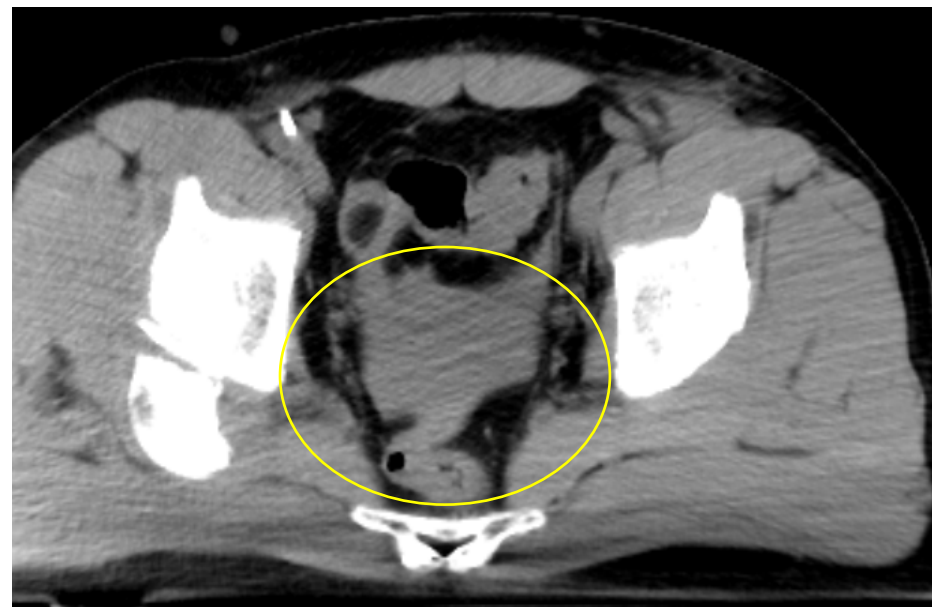
肺挫傷・血胸・気胸・皮下気腫・肋骨骨折あり

④腹水

左傍結腸溝に腹水

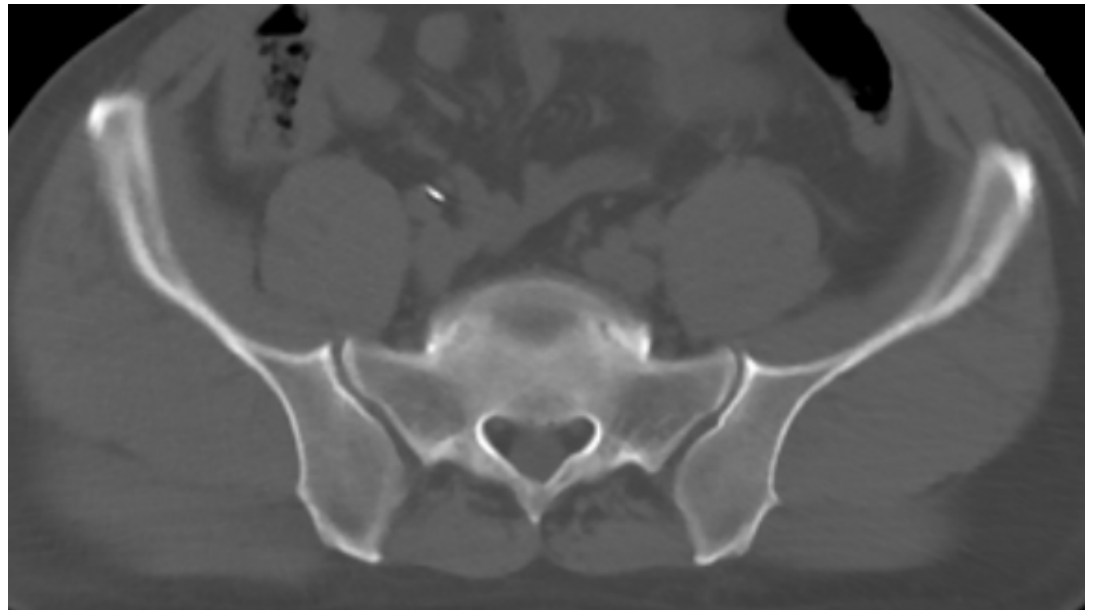
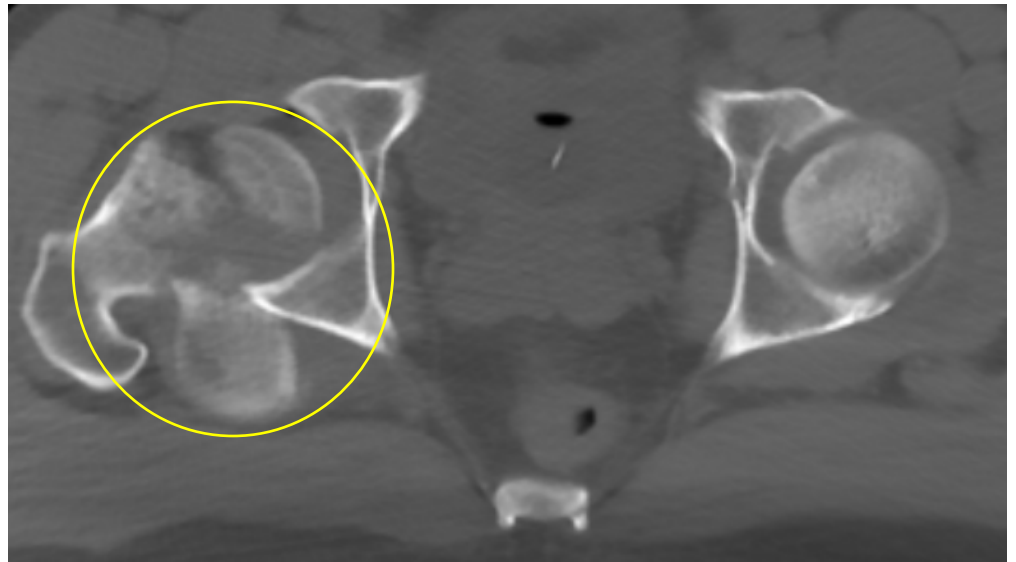


ダグラス窩に腹水

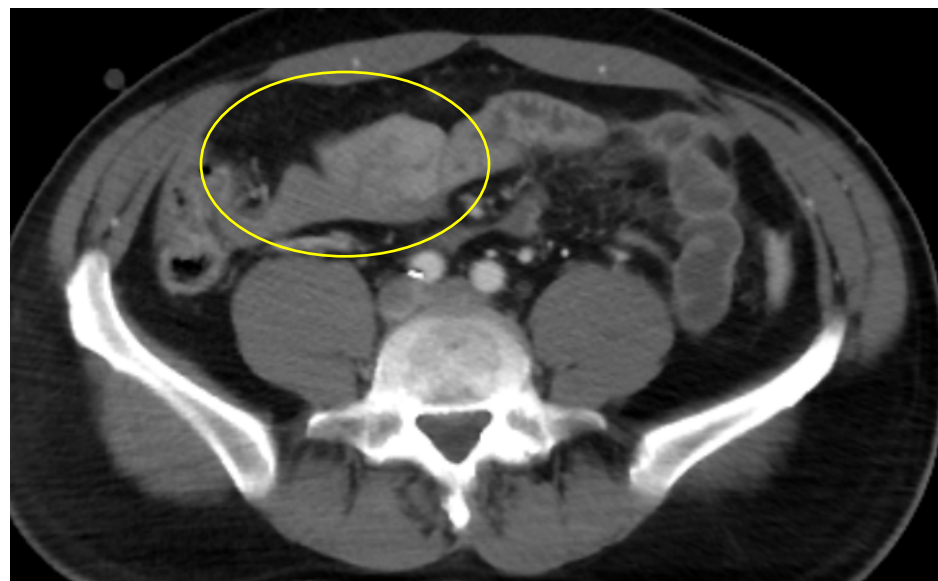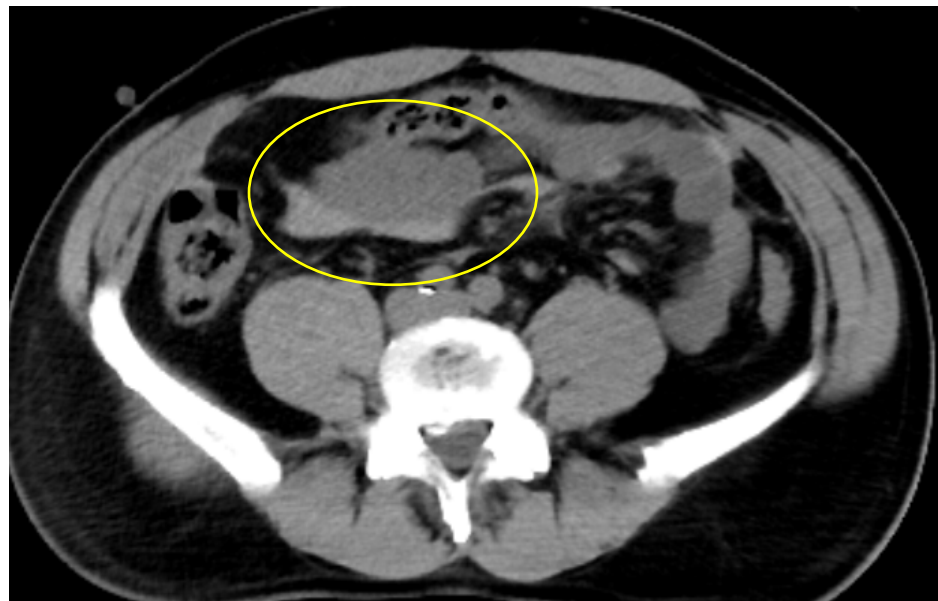


⑤骨盤骨折など

右大腿骨頭に骨折



⑥実質臓器損傷
腸間膜内血腫

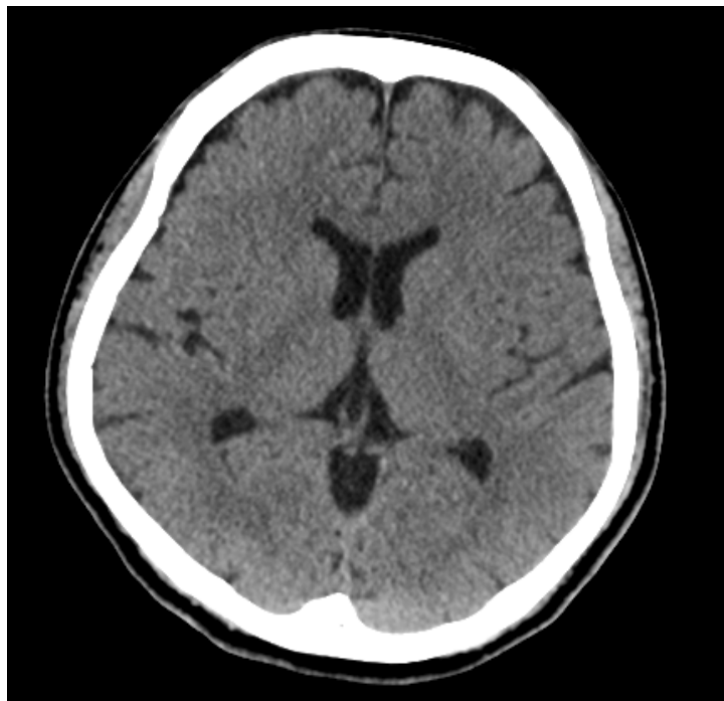

腸間膜内血腫あり

症例3

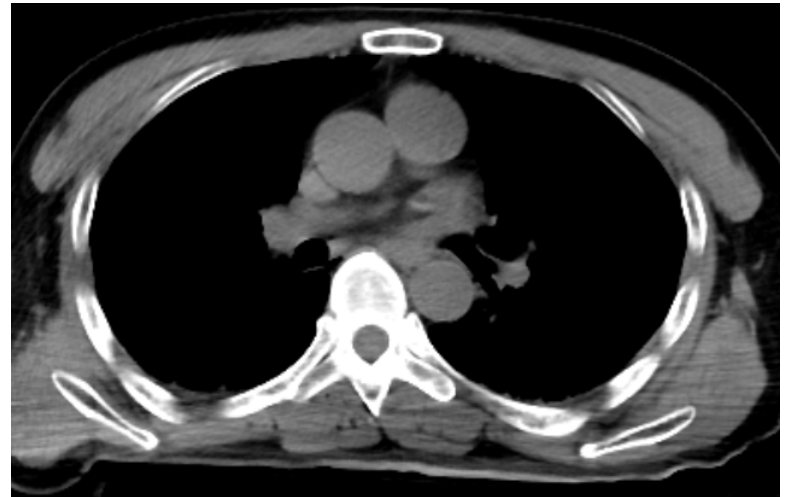
51y.o M

①頭部



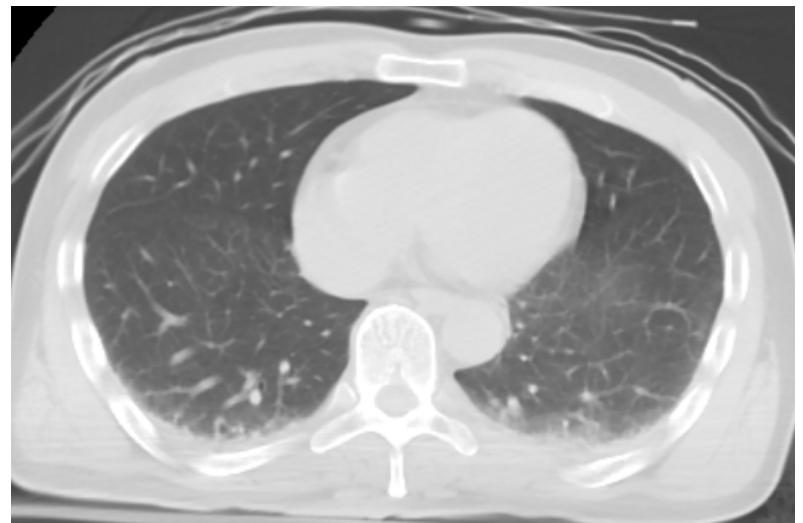緊急開頭の必要なし

②大動脈・縦隔



大動脈損傷・縦隔血腫なし

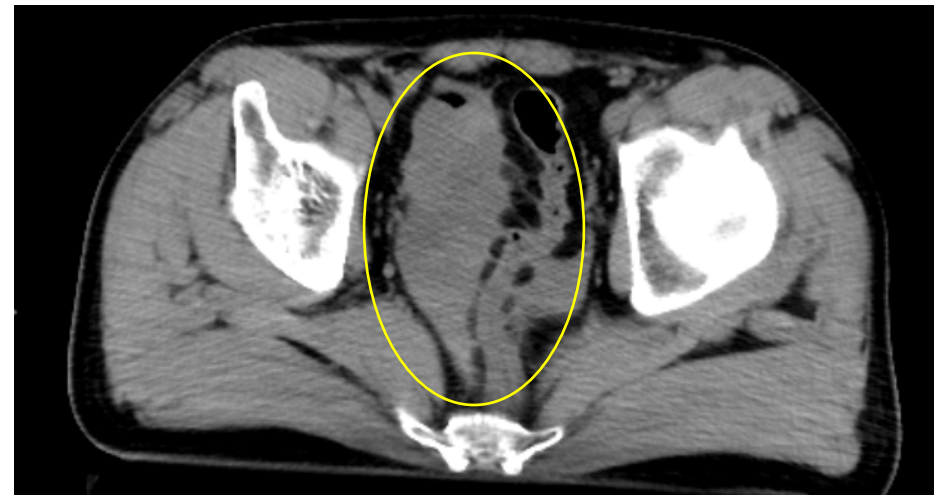
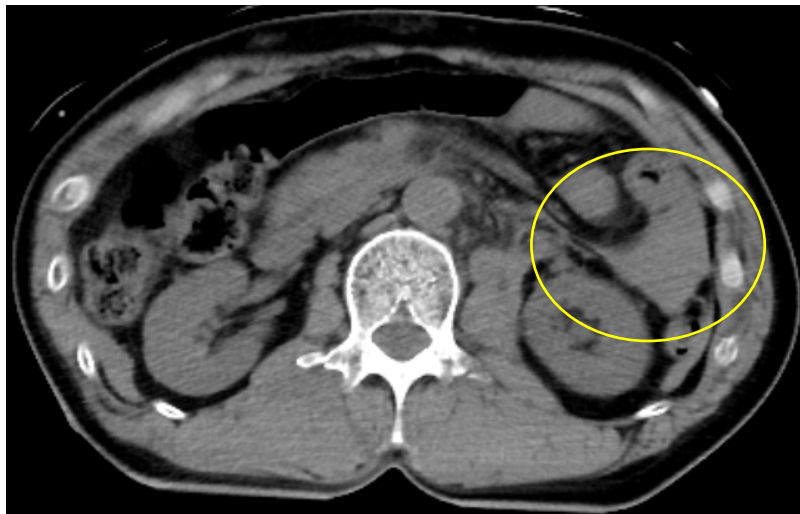
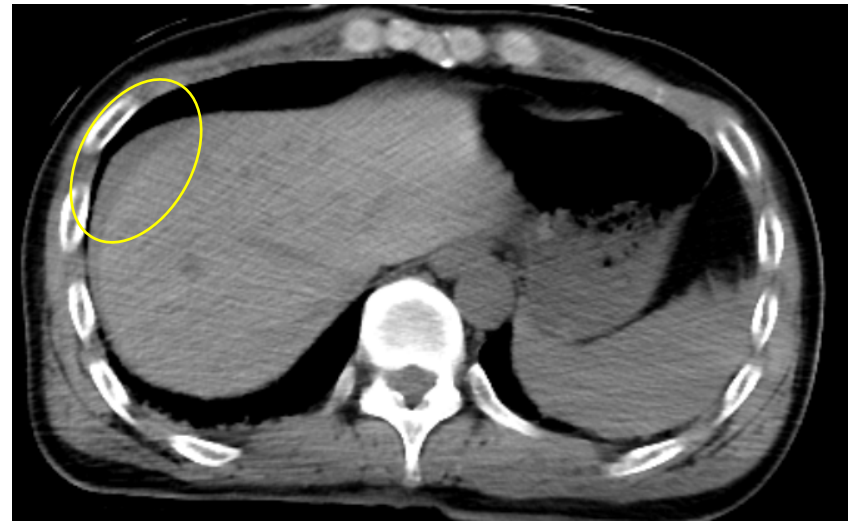
③肺



軽微な肺挫傷・血胸(??)

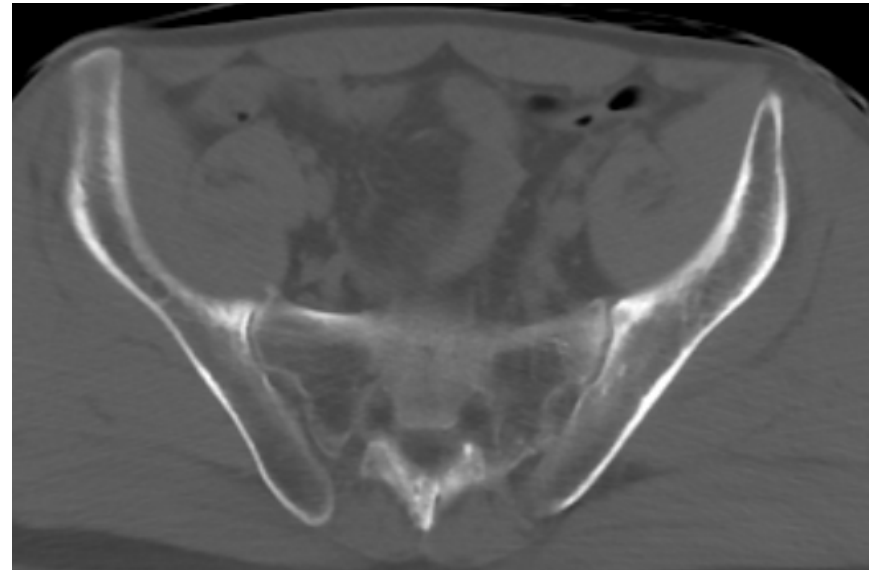
④腹水

肝表面・
左傍結腸溝・ダグラス窩に腹水

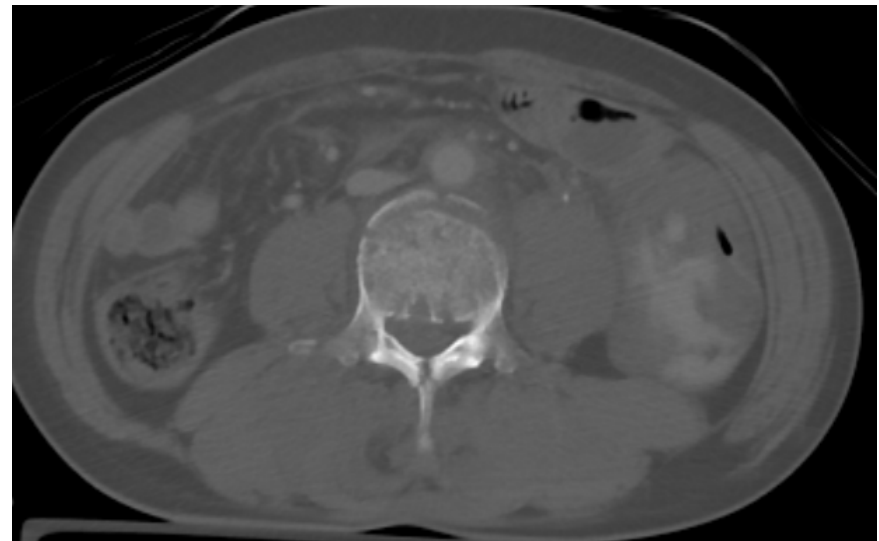


⑤骨盤骨折など

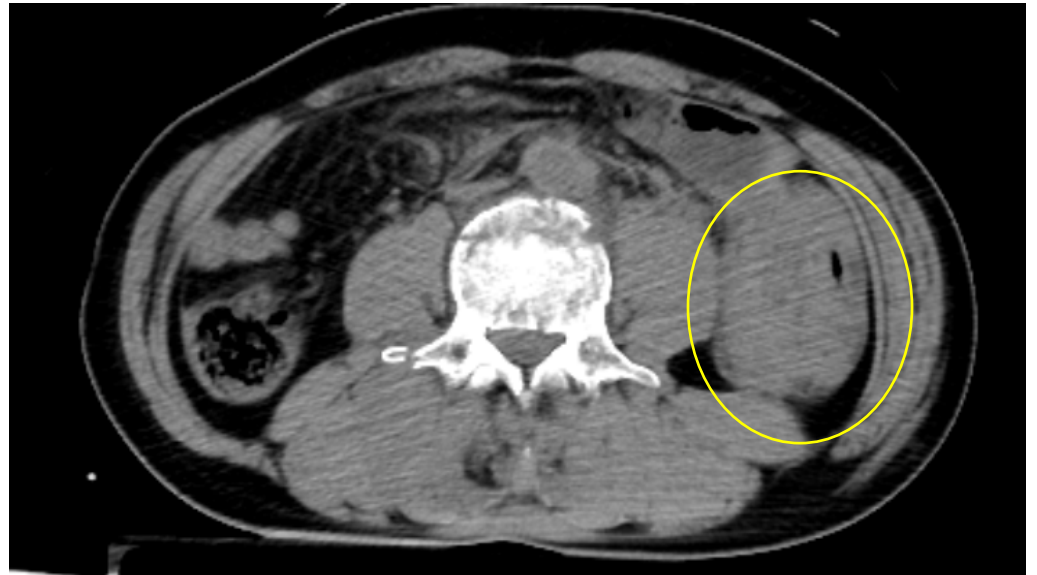
骨盤骨折なし



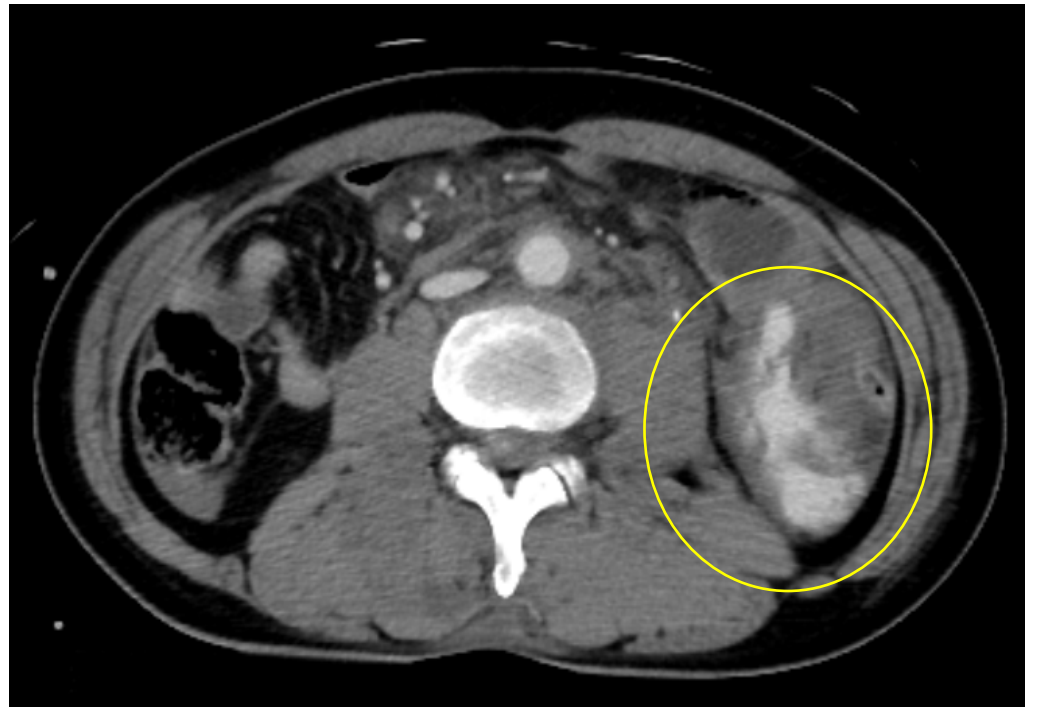
L3に破裂骨折あり



⑥実質臓器損傷
腸間膜内血腫



造影CTで
extravasationを伴う
腸間膜内血腫あり



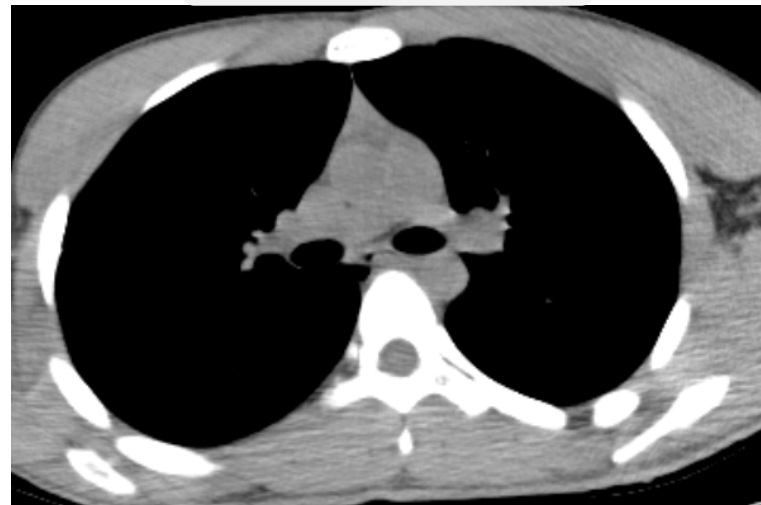症例4

17y.o M

①頭部

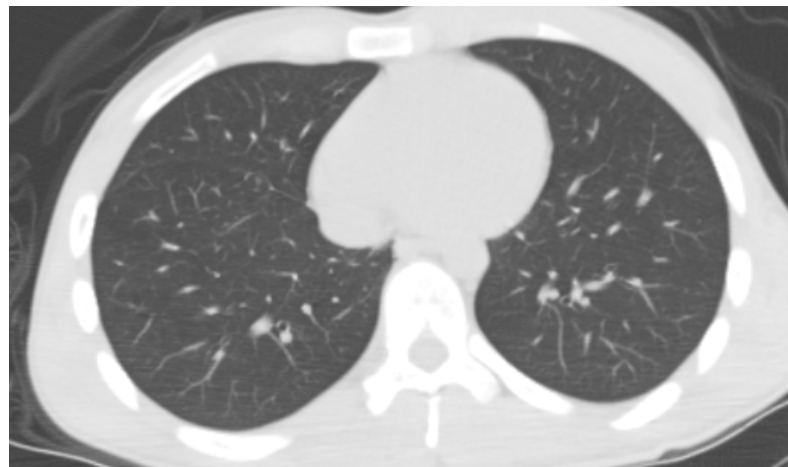緊急開頭の必要なし

②大動脈・縦隔



大動脈損傷・縦隔血腫なし

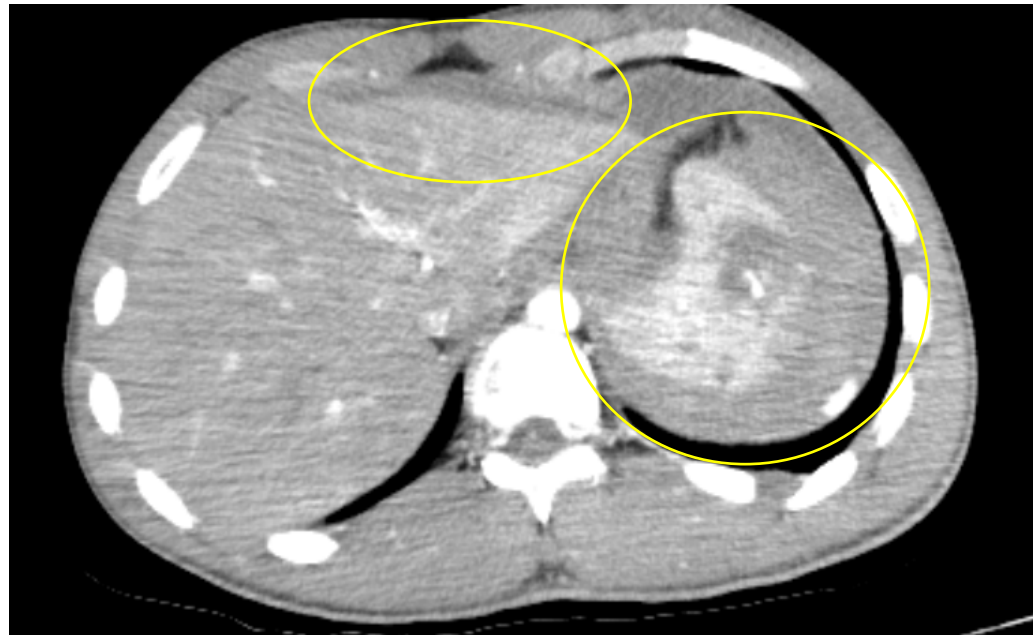③肺



広範な肺挫傷・血胸・気胸なし

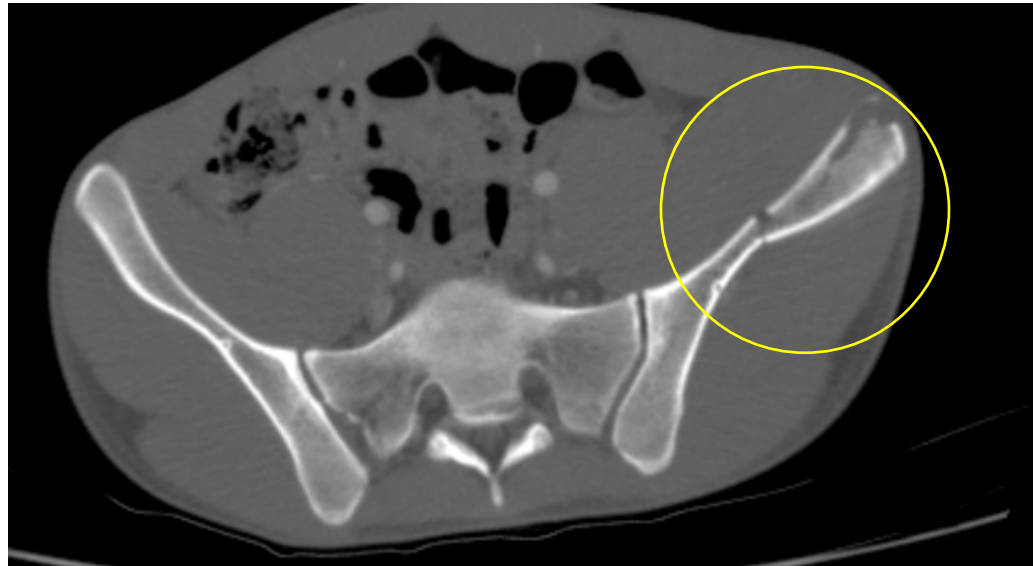
④腹水

肝表面・脾周囲に腹水



⑤骨盤骨折など

左腸骨に骨折あり



⑥実質臓器損傷
腸間膜内血腫

造影CTで
extravasationを伴う
脾損傷・左腎損傷あり

